

TONSILLEKTOMI

 Dokument ID:
II.SOK.AIO.SSK.2.ønh-55

 Godkjent dato:
29.11.2023

 Gyldig til:
29.11.2026


 Revisjon:
7.01

Somatikk Kristiansand/Anestesi, Intensiv, Operasjon/Operasjonsenheten SSK/Pasienter og brukere/Øre/nese/hals

Tonsillitt, peritonsillær abscess, tonsillolithiasis, halitosis, dysfagi og snorking er vanlige tonsillerelaterte tilstander hos voksne. Når konservativ behandling av disse tilstandene mislykkes, kan kirurgi være indisert. Klassisk disseksjons tonsillektomi med fullstendig fjerning av mandlene under generell anestesi er den mest brukte operasjonsteknikken. Delvis fjerning av tonsillene, tonsillotomi, har lenge vært en kjent metode og blir nå i økende grad tatt i bruk <https://nhi.no/for-helsepersonell/fra-vitenskapen/tonsillektomi-eller-tonsillotomi/>

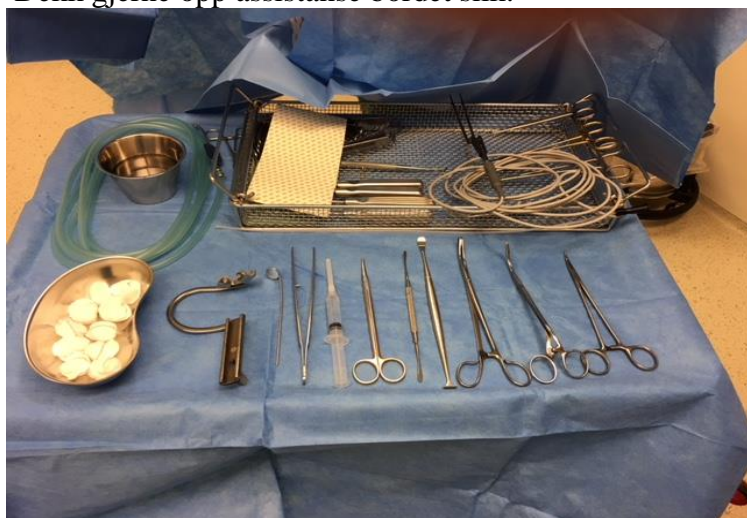Lager 1		
Ant	Beskrivelse	Reol
1	Oral Pack	10
2	Tupfere No 3	18
evnt	Tupfere No 5	18
1	Sugeslange	13
evnt	Yankauer sug (Phillipson)	10
1	Sprøyte 5 ml luer barn	12
1	Sprøyte 10ml luer voksen	12
1	Opptreks kanyle	12
1	Kanyle hvit 27G	12
1	Sugekateter sort	12
1	Op frakk (Nour)	
	(Knivblad 15 v abscess	Stue 7)
	Material rom 8	skap
1	Tonsillerist nr.1-4 (barn)	3
el	Tonsillerist nr. 5-10 (voksen)	3
	Material rom 7	Skap/hylle
	Hodelampe	3 /6
	Langt Knivskaft (ved abscess)	3 /7
MEDISINROM DK		
	Xylocain 10mg/ml m adrenalin	Kjøle skuff
evnt	Tetrakain (2 ml på tupfere)	Hylle hø
	<i>Lokal bedøvelse til tonsillektomi:</i>	
	5 ml til barn	
	10 ml til voksen	
	Ikke alle leger bruker LOKAL	
	Spør om de skal ha	
	Ikke Lokal til ADENOTOMI	
	EL TONSILL-O-TOMI	

Leiringsbeskrivelse
Rygg leie, skulder litt over «knecken»
Hode ring rosa (brukes hele dagen)
Fot reim
Svamp under anestesi filter (Skuff i benk matr.rom 7)
Bøyle m Kloss settes ved x på bordet
Pre-formert tube midt i munnen
«kneet» tas bort
Hode brettet på bordet senkes sammen m anestesi
Desinfeksjon og dekking
Ingen vask
Tape på Øyne, bøyle settes på bordet
Opr spl dekker pas med Oral sett
Hansker + hodelampe til kirurg
Dr. Nour bruker Op.frakk
Tonsill-O-tomi
Bipolar saks, materialrom 7, skap 3
Ved Tonsill-o-tomi ingen lokal bedøvelse
Operasjons fremgangsmåte
Ingen steril assistanse
Kun hjelpe med korn tang
Operatør setter inn GAG og sammen m
Opr spl henges GAG på bøylene
Lokal settes (Torp bruker IKKE Lokal)
Tonsillene dissekeres ut med kald teknikk
Bipolar diatermi (settes på 12) til hemostase av
Punkt blødning
Hvis sutur (sjelden) Novosyn 2/0, HR22s
VIKTIG:
HUSK å telle TUPFERE
Estimere blødning:
2ml pr helt gjennom trukket tupfer

 SØRLANDET SYKEHU		TONSILLEKTOMI			Side: 2 Av: 4
Dokument-id: II.SOK.AIO.SSK.2.ønh-55	Utarbeidet av: Jorunn Buer	Fagansvarlig: Jorunn S Buer	Godkjent dato: 29.11.2023	Godkjent av: Fredrik Jensen	Revisjon: 7.01

Somatikk Kristiansand/Anestesi, Intensiv, Operasjon/Operasjonsenheten SSK/Pasienter og brukere/Øre/nese/hals

Dekk gjerne opp assistanse bordet slik:



HVIS SUTUR: førstevalg: Novosyn 2/0, HR 22s, Polysorb 2-0
GS-23 Evt. Polysorb 3-0 (spør kirurg)

OPERASJONSFREMGANGSMÅTE:

Munnen åpnes med gag, og gagen henges i bøylene. Lokalbedøvelse settes. Tonsillene dissekeres fri med elevatorie / dissector / disseksjons sug/ klippes av. Blødning stanses med diatermi eller sutur.

Husk å telle tupfere. (IKKE STERIL ASSISTANSE kun m korntang).

Blødning: ca.2 ml blod i godt gjennomtrukket tupfer.

Hvis det skal gjøres Paracentese i tillegg – SKAL alle tupfere være telt og fjernet fra pasienten før Paracentesen. Det legges inn lang tampong som legges ut i munnvik og er lett å fjerne etter at Paracentesen er gjort.

TONSILLEKTOMI

Tonsillektomi er fullstendig fjerning av mandlene. Lokal bedøvelse settes før op start

TONSILL-O-TOMI

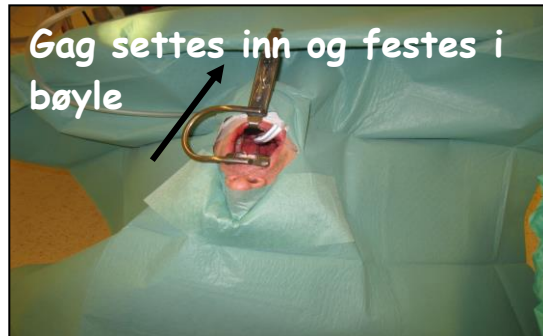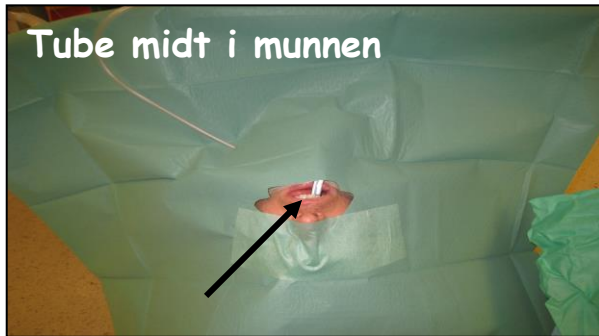
Man fjerner deler av Tonsillen. Gjøres på pas. som ikke opereres på infeksjøs indikasjon – bare forstørrede tonsiller, svelg/søvn vansker. Da brukes Bipolar diatermisaks og lokal bedøvelse settes vanligvis ikke ved dette inngrep.

PERITONSILLÆR ABSCESS / HALSBYLL

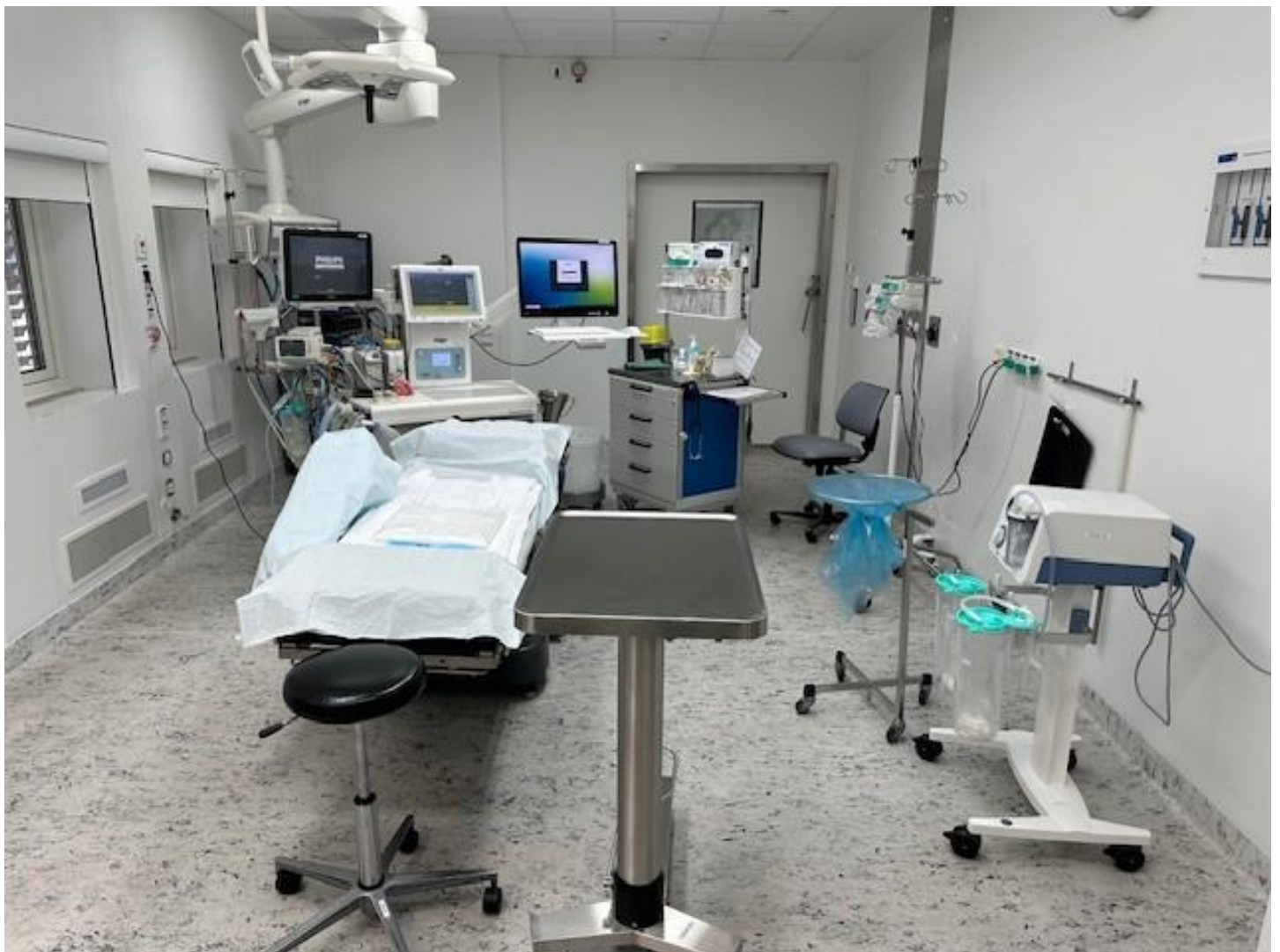
På fagspråket kalles halsbyll en peritonsillær abscess. Det er en infeksjon i vevet utenfor eller rundt en av halsmandlene (tonsillene). Infeksjonen skyldes spredning av betennelse fra halsmandlene (akutt tonsillitt) til omliggende vev. I mange tilfeller har infeksjonen kommet så langt at man ikke kommer utenom å måtte stikke hull på byllen og tømme den. Man punkterer med kniv og suger opp innholdet. Evtnt bact us.

Dette er en ikke helt uvanlig komplikasjon til en halsbetennelse. Halsbyll forekommer hos voksne og yngre, sjeldnere hos barn. Høyeste forekomst er i gruppen 20 til 40 år. Tall fra Danmark viser at forekomsten er cirka 40 tilfeller per 100.000 personer per år. Halsbyll forekommer hyppigst om vinteren på samme måte som streptokokkhalsbetennelse. Tilstanden starter ofte med en vanlig halsbetennelse. Etter hvert blir smerter i hals og svelg forverret samtidig som feberen går opp og du føler deg skikkelig syk. Smerten blir etter hvert klart sterkere på den betente siden. Det blir stadig vanskeligere å svelge, du kan få vansker med å svelge spyttet og du sikler. Det kan oppstå smerter i øret på samme side. I tillegg får du dårlig ånde og grøtete stemme. Du får også økende vansker med å åpne munnen, noe som kan ende med kjevesperre, det vil si at du ikke klarer å åpne munnen mer enn på gløtt.

<https://nhi.no/sykdommer/orenesehals/svelget-midtre-del/halsbyll-peritonsillar-abscess/>



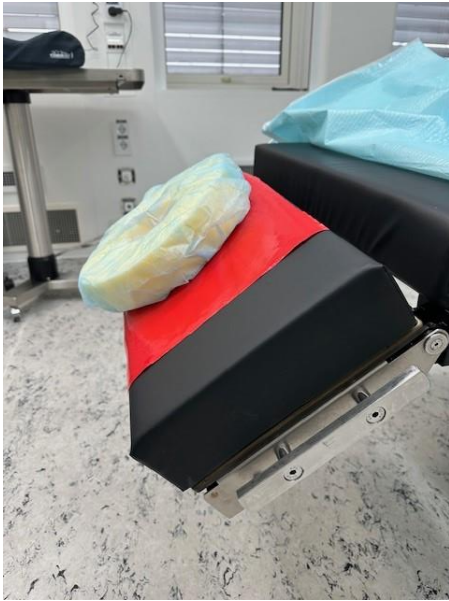Ved bruk av stue 14 til denne operasjon kan man rigge stuen slik som bildet viser;



Diatermi apparat må tas med inn! spør KO hvilket transportabelt app du kan ta med!
Diatermi apparat på hjul, Plasseres der kompress fanger står.

Dokument-id:
II.SOK.AIO.SSK.2.ønh-55Utarbeidet av:
Jorunn BuerFagansvarlig:
Jorunn S BuerGodkjent dato:
29.11.2023Godkjent av:
Fredrik JensenRevisjon:
7.01

Somatikk Kristiansand/Anestesi, Intensiv, Operasjon/Operasjonsenheter SSK/Pasienter og brukere/Øre/nese/hals



knekkes med å løse ut denne bøylen;



<https://nhi.no/sykdommer/barn/ore-nese-hals/mandler-fjerning-av/>

<https://nhi.no/animasjoner/orenesehals/fjerning-av-mandlene/>

<https://nhi.no/for-helsepersonell/fra-vitenskapen/tonsillektomi-eller-tonsillotomi/>

Kryssreferanser

Eksterne referanser