

MR Akutt slag - Radiologisk avdeling SSK

Side 1 av 2

Dokumentplassering:

II.MSK.Rad SSK.2.8.6-3

Godkjent dato:

09.10.2023

Gyldig til:

09.10.2025

Dato endret:

09.10.2023

Revisjon:

4.00

Medisinsk serviceklinikk/Radiologisk avdeling SSK/Pasienter og brukere/MR/CNS
 DISTRIBUSJONSLISTE: EK, Eventuelt hvor godkjent papirversjon finnes.
 ENDRINGER FRA FORRIGE VERSJON: Oppdatert mtp MR1

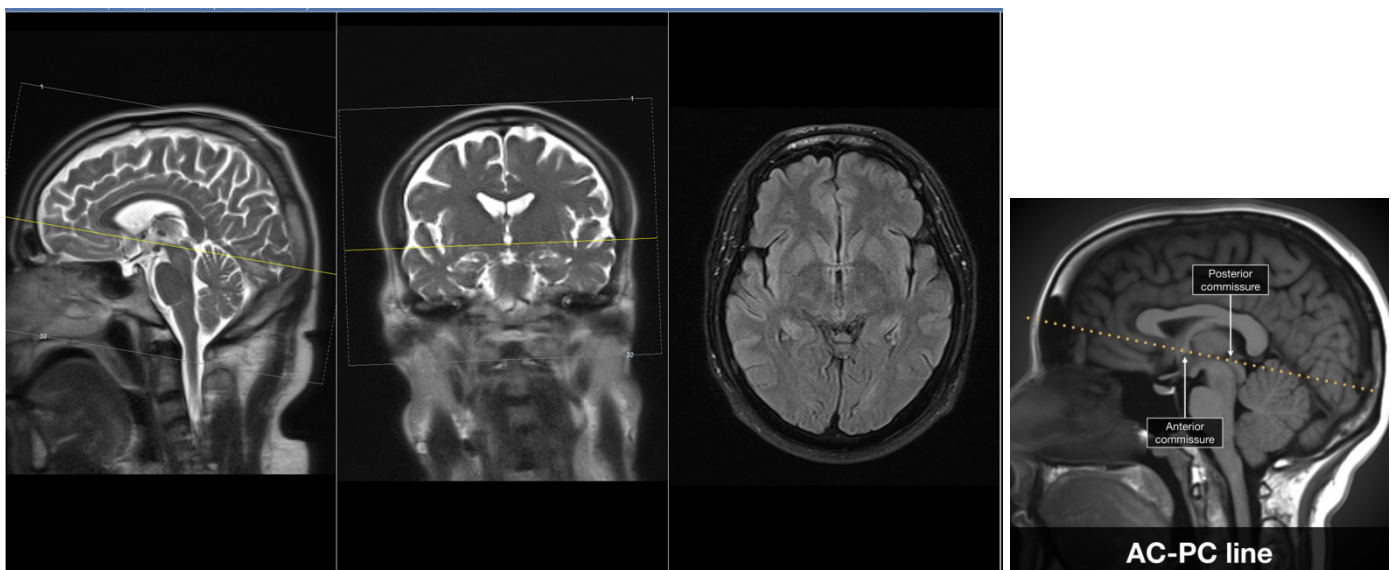
MR-protokoller Sola SSK: 11.6 Cerebral v/akutt slag

Indikasjon: Undersøkelse med tanke på akutt slag.

Pasientforberedelser: Gjennomgang av sjekkliste. Se til at pasienten ikke har noe av metall eller er tilkoblet elektrisk måleutstyr som ikke er MR kompatibel.

Sekvenser	Snittretning	Div.
1. AAhead_scout	3D	
2. Tra_DWI	Transversal	Autoposisjonering /Stilles inn axialt
3. Tra_3D_Flair	Transversal	Auto.kopi snittposisjon serie 2
4. Tra_vibe_2mm	Transversal	Auto.kopi snittposisjon serie 2
5. Tra_SWI	Transversal	Auto.kopi snittposisjon serie 2

Transversal snittføring: Vinkle parallelt med fremre og bakre del av corpus calossum (tilsvarende AC-PC linjen)



DokumentID:D28982

Utarbeidet av:
Frank Gonzalez

Fagansvarlig:
Jeroen Sebastian Reijnen

Godkjent av:
Heidi Kollstad

Verifisert av:
□

Dokumentplassering:
II.MSK.Rad SSK.2.8.6-3

Utarbeidet av:
Frank Gonzalez

Fagansvarlig:
Jeroen Seebastian
Reijnen

Godkjent
dato:
09.10.2023

Godkjent av:
Heidi Kollstad

Revisjon:
4.00

Medisinsk serviceklinikk/Radiologisk avdeling SSK/Pasienter og brukere/MR/CNS

Oppheng:

