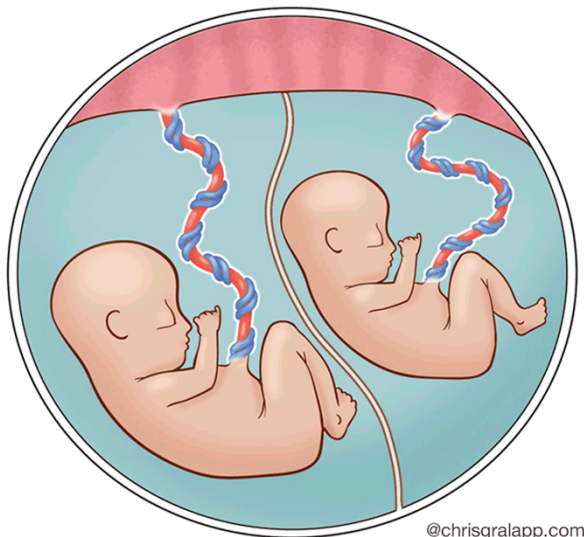


## Pasientinformasjon om tvillingsvangerskap med felles morkake **Monochorial-diamnional placenta (MCDA)**

Normal Monochorionic Twins



### **Tvillingsvangerskap**

Det finnes forskjellige former for tvillingsvangerskap. Det vanligste er toeggede tvillinger (dizygote) som er resultat av at to egg befruktes av hver sin sædcelle. Disse har alltid hver sin morkake (chorion) og separate fosterhinner (amnion). Morkakene er dichoriale- diamnioniske (DCDA), og fostrene er like forskjellige som andre søsken. De kan være av samme kjønn eller av forskjellig kjønn.

Eneeggede tvillinger (monozygote) dannes ved at en sædcelle befrukter ett egg som deretter deler seg i to. Tvillingene er "identiske" og har alltid samme kjønn.

Hvis delingen skjer før dag 4 fører det til to fostre med hver sin morkake og separate fosterhinner som ved toeggede tvillinger (DCDA). Dette skjer hos ca. 1/3 av eneeggede tvillinger. Hvis delingen skjer dag 4-8 dannes det en felles morkake, men med hver sine indre fosterhinner. Dette kalles for monochorial-diamnional tvillingsvangerskap (MCDA).

Ved deling av egget dag 8-12 dannes kun én morkake med felles fosterhinner, hvor det ikke er skillevegg mellom fostrene. Dette kalles monochorial-monoamnional tvillingsvangerskap (MCMA) og skjer i ca. 1 av 1000 tvillingsvangerskap.



trygghet når du trenger det mest

Tvillinger med felles morkake (MCDA/MCMA) utgjør ca. 20 % av alle tvillingsvangerskap.

### **Det er grunn til ekstra oppfølging av tvillingsvangerskap med felles morkake (MCDA)**

Alle tvillingsvangerskap har lett økt risiko for svangerskapsforgiftning (preekamps), veksthemning og for tidlig fødsel. Tvillinger med felles morkake (monochoriale/MCDA) har en høyere forekomst av en rekke spesielle komplikasjoner enn tvillinger som har hver sin egen morkake.

Det er viktig å kjenne til komplikasjoner ved monochoriale tvillingsvangerskap for å fange dem opp i tide og eventuelt kunne gi behandling.

- Misdannelse - utviklingsfeil
- Tvilling-tvilling transfusjonssyndrom (TTTS)
- Tvilling-anemi-polycytemi syndrom (TAPS)
- Veksthemning

### **Misdannelser**

MCDA tvillinger har lett økt risiko for misdannelse, som er 2-3% høyere enn ved fostre som er alene. Det er spesielt økt risiko for hjertefeil og avvik i sentralnervesystem. Både ved tidlig ultralyd uke 13 og ved rutineultralydundersøkelsen svangerskapsuke 18 undersøkes om det er slike utviklingsfeil.

### **Tvilling-tvilling-transfusjonssyndrom (TTTS)**

Tvillinger med felles morkake (MCDA) har med veldig få unntak blodkar i morkaken som forbinder de to fostre. Hvis det ene fosteret sender mer blod enn den får tilbake fra den andre, kan det oppstå en ubalanse mellom de to fostre. Dette kan medføre at den ene tvillingen (donor) får for lite blodvolum og derfor danner for lite fostervann (oligohydramnion). Den andre tvillingen (mottaker/resipient) blir tilført for mye blodvolum. For å kvitte seg med det vil den øke sin urinproduksjon, og det vil derfor dannes for mye fostervann (polyhydramnion).

Denne tilstand kalles tvilling-tvilling-transfusjonssyndrom (TTTS). Dette oppstår i 10-15% av monochoriale (MCDA) tvillingsvangerskap, vanligvis mellom uke 16 og 26 i svangerskapet.

*trygghet når du trenger det mest*

Diagnosen TTTS stilles ved hjelp av ultralyd. Hvis det ved ultralyd er mistanke om TTTS, henvises du raskt til et fostermedisinsk senter for en utvidet ultralydundersøkelse. Hvis diagnosen bekreftes vil du/dere her få utvidet informasjon om tilstanden og eventuelle behandlingsmuligheter.

Uten behandling har alvorlig TTTS en høy dødelighet. Mindre alvorlige stadier overvåkes tett ved fostermedisiner, mens det ved alvorlige stadier ofte kan gjøres en laseroperasjon. Her går man inn i livmoren med et tynt instrument og avbryter blodkarene som forbinder de to fostre.

Ved laserbehandling er det 80-90% overlevelse av ett foster og 60-70% av begge fostre. Laseroperasjon utføres ikke i Norge og foreldrene henvises av fostermedisiner til behandling i København eller Stockholm. Kostnadene dekkes av Norsk helsevesen.

## **Symptomer på TTTS – hva kan du selv passe på?**

**Ved TTTS dannes det unormalt mye fostervann hos den ene tvillingen.**

**Tegn på for mye fostervann: Du kan oppleve at buken raskt blir stor og med sprek i løpet av noen dager og du kan få smerter i buken eller ryggen. Du kan også få nedpressfølelse i skjeden, eller økende vannaktig utflod, som tegn på en livmorhals som blir mykere og kortere.**

**Ved disse symptomene skal du kontakte din fødeavdelingen og det bør gjøres en ultralydundersøkelse i løpet av 24 timer for å vurdere om det foreligger TTTS.**

## **Tvilling-anemi-polycytemi syndrom (TAPS)**

Dette er en sjelden tilstand som oftest oppstår etter svangerskapsuke 18. I likhet med TTTS er det en ubalanse i blodtilførselen mellom de to fostre, men ved TAPS er det ubalanse i antall røde blodlegemer og ikke i blodvolum. Dette fører til at det ene barnet får lav blodprosent (anemi), og den andre for høy blodprosent (polycytemi). Du har derfor ikke symptomer som ved TTTS, og diagnosen kan kun stilles ved hjelp av ultralyd. Ved mistanke om TAPS henvises du til fostermedisinsk senter, hvor det foretas en utvidet ultralydundersøkelse og du/dere får informasjon og videre oppfølging

Alvorlig TAPS kan i noen tilfeller i likhet med TTTS behandles med laseroperasjon. I andre tilfelle kan det foretas blodoverføring til fosteret som har blodmangel. Avhengig av svangerskapslengden og alvorlighetsgraden og kan det også være aktuelt å avvente og observere tilstanden, eller eventuelt forløse barna.

*trygghet når du trenger det mest*

## Veksthemning

Ved tvillingsvangerskap er det generelt økt forekomst av veksthemning. Ved 10-20% av monochoriale tvillingsvangerskap (MCDA) oppstår det en veksthemning hos det ene fosteret. Dette skyldes ofte en ulik fordeling av morkaken. For å identifisere veksthemning må det foretas regelmessig ultralydundersøkelse. Hvis det oppstår en større veksthemning (>20% forskjell i anslått vekt), eller blodsirkulasjonen i morkaken er påvirket, vil du bli henvist til et fostermedisinsk senter.

Behandlingen er oftest å overvåke svangerskapet til det er kommet så langt at man kan legge til rette for fødsel/keisersnitt. Ved veldig tidlig veksthemning kan det enkelte ganger være aktuelt med intrauterin behandling.

## Fosterdød

Monochoriale tvillingsvangerskap (MCDA) har en litt økt risiko for fosterdød, sammenlignet med DCDA tvillinger. Den tette kontrollen har som mål å forhindre dette, men selv med moderne overvåking og behandling kan det ikke alltid forhindres. Hvis dette skjer, er det viktig å finne den beste behandlingen til det gjenlevende fosteret. Den overlevende tvilling kan ha mistet en del blod til det avdøde fosteret, og legen vil i samarbeid med fostermedisiner vurdere om det er nødvendig med behandling. Som regel vil det være best å avvente fødsel for å unngå alvorlig prematuritet, og gi fosteret tid å komme seg igjen, og bli eldre. Fosterutviklingen vil bli fulgt nøye i resten av svangerskapet.

## Kontroll av MCDA tvillingsvangerskap

Ved første ultralydundersøkelse er det viktig å avgjøre om det dreier seg om tvillinger med felles morkake (MCDA eller MCMA), eller om det er to adskilte morkaker (DCDA).

Gravide som har tvillinger med felles morkake (MCDA) følges opp med kontroll på svangerskapspoliklinikk for tvillinger fra 16-18 uker og deretter med kontroll hver 2. uke frem til fødsel.

## Fødsel

Ved ukompliserte MCDA svangerskap settes fødselen som regel i gang i svangerskapsuke 36-37. Du kan vanligvis føde ved vaginal fødsel, og det er alltid lege til stede ved fødselen.

trygghet når du trenger det mest

## Hvor henvender du deg ved symptomer på TTTS?

Ved symptomer på TTTS med **hurtig voksende bukomefang, spreng, smerter i buken/ryggen, nedpressfølelse eller økende vannaktig utflod**, skal du ringe til jordmor/fødeavdelingen.

Fødeavdelingen Kristiansand: **38 07 40 86/90** (hele døgnet)

Vennlig hilsen

Sørlandet Sykehus i samarbeid med Avdeling for Fostermedisin OUS

trygghet når du trenger det mest