Indikasjoner: Traumer og skader, spørsmål om fraktur i bekken eller hofte

Metode: Fortrinnsvis på røntgenbord, men bilder tatt i seng kan være tilfredsstillende om det ikke lar seg gjøre. Hvis pasienten har på Pelvis Sling skal bildene tas med dette på. (Pga. ustabilt bekken, store blødninger).

I traumemottak tas kun front bekken, videre undersøkelser på røntgenavdeling om nødvendig.
Husk 15° innover roterte knær, da ortoped kalibrerer etter collum femoris, og denne må fremstilles korrekt ved innover rotasjon.

Projeksjoner:

1. **Protesebekken med kalibreringskule**:

Rett front uten rotasjon, 15° innover roterte knær. Bildefeltet skal dekke fra ASIS til proksimale femur. Bekkenringen skal være med. Den friske hoften blir brukt til protesemålingen.
Hele kalibreringskulen må vises i bildet, og størrelsen 25mm skrives på.

Ved protesebekken med allerede innsatt protese, skal bildet inneholde hele protesen (e) samt sementen.

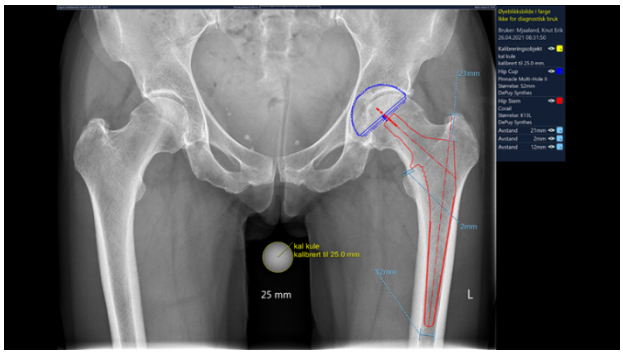

2. **Front bekken:** *hvis ikke hele bekken er med på protesebekkenbildet*

Bildet skal dekke hele bekkenet fra over crista iliaca til og med proksimale del av femur. Man leter alltid også etter bekkenfraktur.

- Det tas et ekstra hofte front av den aktuelle hofte om denne ikke kommer med

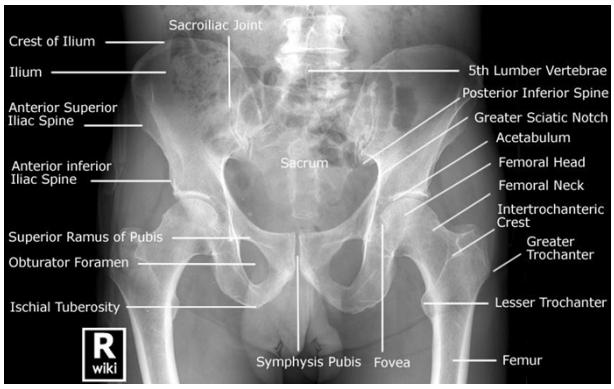

3. **Front aktuelle hofte** ***<u>hvis ikke bra nok fremstilling på protesebekkenbildet</u>.***

Pasienten ligger på ryggen med innad rotert fot.
Ingen rotasjon av bekkenet.
Sentrer midt i hofteleddet.

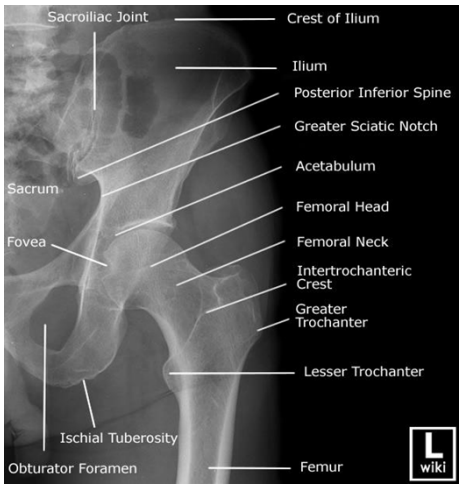

Kriterier:
Ha med proksimale 1/3 av femur samt acetabulum med tilhørende bekkenring. Ortopediske syntesematerialer skal sees i sin helhet. Trochanter

4. **Innskutt sidebilde** mot bordbucky /evt. Veggbucky*, evnt Lauenstein om pasienten klarer det:*

Pasient i ryggleie. Det friske benet bøyes 90° i kneet å løftes opp i fotstøtten, med god bøy i hofteleddet og låret trukket mest mulig tilbake. Horisontal strålegang vinkelrett på detektor.

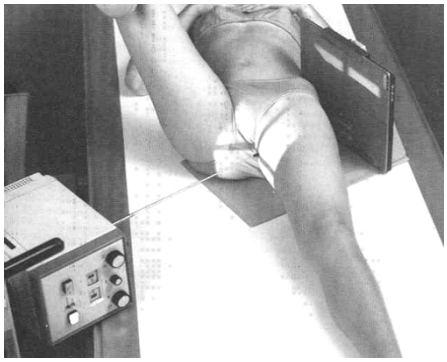

Sentrering:
På collum femori

Kriterier:
Hele caput femori, collum, trochanter og acetabulum skal projiseres.

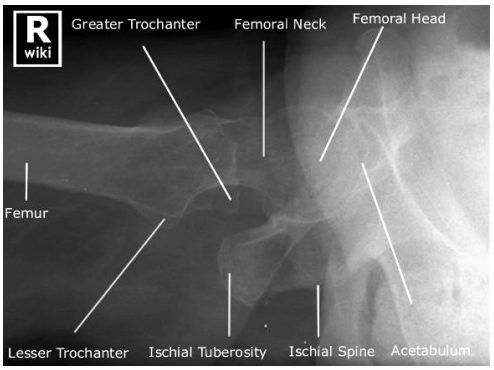

5. Ekstra bilder ved bekkenringfraktur:

De neste projeksjonene tas ikke som rutine, men ved bestilling fra behandlende lege/radiolog.

a. **Skråbilder ved acetabulumfrakturer**;
45gr. RAO (høyre side opp, skrå) og LAO (venstre side opp, skrå)

b. **Inlet ved bekkenringfraktur**
30 - 45gr. craniell strålegang

b. Inlet 30 gr. craniell strålegang

c. **Outlet ved bekkenringfraktur**
30 - 45gr. caudal strålegang ved bekkenringfrakturer

c. Outlet 30 gr. caudal strålegang

c. Outlet 45 gr. caudal strålegang

- Preoperativ kartlegging av frakturer i acetabulum og bekken krever oftest CT, kfr radiolog om dette skal gjøres når pasienten er i avdelingen.

- Se egen prosedyre for protesebekken med kalibreringsutstyr