

		Medisinsk serviceklinikk		Generelt dokument
Uttak av hud. Leger. Avd. for patologi. SSK				Side 1 av 2
Dokumentplassering: II.MSK.Pat.2.6.1-4		Godkjent dato: 15.02.2023	Gyldig til: 15.02.2025	Dato endret: 15.02.2023
				Revisjon: 5.01

Medisinsk serviceklinikk/Avd for patologi SSK/Pasienter og brukere/Legeprosedyrer/Makro

DISTRIBUSJONSLISTE: EK.

ENDRINGER FRA FORRIGE VERSJON: Forlenget gyldighet til 15.02.2025 uten endringer i dokumentet.

HENSIKT

Beskrive makrouttak av hud.

OMFANG

Leger og spesialbioingeniører.

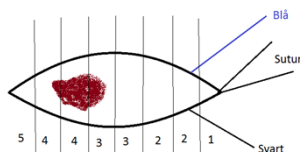
UTFØRELSE

Umerket hud:

Referer til prosedyren: [Hudmakro, Makro, Histologisk enhet, Avd. for patologi, SSK](#)

Suturmerket hud:

Bruk mal for «TRÅDMERKET HUD». Tegn skisse. På denne skissen skal en tegne hudbiten med suturmerking. Tusj hudbiten blå og svart. Angi hvor på skissen. Fjern suturen. Ta tverrsnitt av hele preparatet. Sørg for at endestykkene er uten forandring hvis mulig. Tegn inn tverrsnittene på skissen og hvordan de fordeles på kassetene. Endestykker legges på første og siste kassett. En til to (maksimalt to) hudbiter per kassett. Pass på at det ikke blir for trangt i kassetene.



Pilonidalcyste:

Mål lengde, bredde og høyde. Se etter fistelinn ganger på overflaten. Skjær hele preparatet i tverrsnitt. Se etter cyste eller fistel. Ta to til tre utvalgte snitt.

Reeksisjon av malignt melanom og nevuscelletumor med atypi:

Angi hvor hudbiten er suturmerket. Bruk da mal for «TRÅDMERKET HUD».

Hvis det er frie reseksjonskanter på eksisjonen, skal det tas et til to tverrsnitt av arret. Er det ikke, skal en ta tverrsnitt fra hele området med arr. Kan ta tverrsnitt av hele hvis hudbiten ikke er for stor. Eventuelle skalker legges som rest.

Reeksisjon av basalcellekarsinom:

Behandles som hud/suturmerket hud, hele hudbiten støpes inn.


Reeksisjon av plateepitelkarsinom:

Behandles som hud/suturmerket hud. Ved stor hudbit kan evt. kun arrområde innstøpes med endestykker som rest. Spør lege i disse tilfellene.

Dokumentet skal verifiseres av medisinsk ansvarlig overlege.

DokumentID: D37559

Utarbeidet av: Spesialbioingeniører Stine Wathne og Laila Moseid	Fagansvarlig: Seksjonsoverlege Grete Lill Holt	Godkjent av: Avdelingssjef Hilde Bjørnestøl Hansen	Verifisert av: 22.05.2020 - Linda Kvelland Skaara, 22.05.2020 - Avdelingsoverlege Rolf Bruun Bie
--	--	--	--

 SØRLANDET SYKEHUS	Uttak av hud. Leger. Avd. for patologi. SSK				Side: 2 Av: 2
Dokumentplassering: II.MSK.Pat.2.6.1-4	Utarbeidet av: Spesialbioingeniører Stine Wathne og Laila Moseid	Fagansvarlig: Seksjonsoverlege Grete Lill Holt	Godkjent dato: 15.02.2023	Godkjent av: Avdelingsjef Hilde Bjørnestøl Hansen	Revisjon: 5.01

Medisinsk serviceklinikk/Avd for patologi SSK/Pasienter og brukere/Legeprosedyrer/Makro

Kilereseksjon:

Bruk mal for «TRÅDMERKET HUD». Ytre endestykker legges med reseksjonsflaten ned i kassetten. Diktér dette.

Forhud på penis (preputium):

Beskrive antall vevsbiter, størrelse og evt. form. Beskrive overflaten med evt. fargeforandringer og faste partier. Tusjes. Snitt fra utvalgte områder. Opptil fem-seks briketter.

Vedlegg:

Kryssreferanser:

[II.MSK.Pat.2.3.1.1-8](#)

[Hudmakro, Makro, Histologisk enhet, Avd. for patologi, SSK](#)

Eksterne referanser: