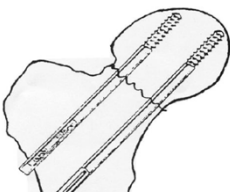
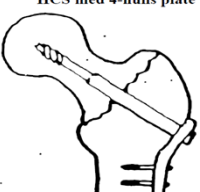


SØRLANDET SYKEHUS		PASIENTER OG BRUKERE		Retningslinje
<b>CHP OG HCS (HOFTEBRUDD)</b>				Side 1 av 2
Dokument ID: <b>II.SOK.AIO.SSK.2.d-35</b>	Gruppe: □	Godkjent dato: <b>12.01.2024</b>	Gyldig til: <b>12.01.2026</b>	Revisjon: <b>1.03</b>

Somatikk Kristiansand/Anestesi, Intensiv, Operasjon/Intensiv - SSK/Pasienter og brukere/Post operative prosedyrer

## Oversikt over rutiner som gjelder postoperativt ved det aktuelle inngrep

RESPIRASJON	<a href="#">Postoperativ mottak og overvåking av pasient</a>
SIRKULASJON	<p><a href="#">Postoperativ mottak og overvåking av pasient</a></p> <p>Obs! Pasienten kan få bradycardi /blodtrykksfall når spinalanestesi går ut. Atropin/Efedrin i akuttskrin. Sjekk bandasjen og om evt. vakuumdren fungerer.</p> <p>Hb kontroll er vanligvis ikke nødvendig, så langt der ikke har vært ekstraordinær blødning per- eller postoperativt.</p>
DIURESE	Disse pasientene har ofte innlagt kateter peroperativt, hvis ikke, sjekk blæren før overflytning, og evt. tøm den ved steril intermitterende kateterisering.
SMERTESTILLENDE/ DELIR	<p><a href="#">Smertestillende behandling av voksne postoperative pasienter</a></p> <p>Disse pasientene er ofte eldre og mer utsatt for delir. Se <a href="#">Non farmakologisk forebygging av intensiv delir</a> for å minske risikoen.</p>
MOBILISERING	<p>Benet på pute. Fri bevegelse i sengen.</p> <p>Pas. med CHP skal avlaste benet.</p> <p>Ved HCS, belastning til smertegrense.</p>
DIVERSE	<p>Medial fractur: Fikses med CHP hos de yngste pasientene. De resterende får hemiprotese.</p> <p>Perthrochantær-og subthrochantær fractur: Fikses med HCS</p> <p>CHP = Cannulated hip pin: To skruer settes inn fra utsiden av trochanter og opp gjennom lårhalsen. Inngrepet er kortvarig med liten blødning, ingen dren.</p> <p>HCS = Hip compression screw: Bruddet fikses med en skruer og en plate og et vacumdren legges inn; et litt større inngrep og lengre snitt.</p> <div style="display: flex; justify-content: space-around;"> <div style="text-align: center;"> <p>COLLUMSKRUER ved medial colli femoris fractur</p>  </div> <div style="text-align: center;"> <p>HCS (hip compression screw) ved pertrochantær femur fractur</p>  </div> </div>

### Kryssreferanser

Metodebok for Intensivseksjonen, ASA 1994 Collumskruer. I-L. Fonneland, E. Johnsen, S. Svenningsen.

Utarbeidet av: <b>C. H. Fjukstad</b>	Først utgitt: <b>27.09.2017</b>	Fagansvarlig: <b>O. G. Vinorum</b>	Godkjent av: <b>Avd.leder Grete K. Erdvik</b>	□
-----------------------------------------	------------------------------------	---------------------------------------	--------------------------------------------------	---

Dokument-id: II.SOK.AIO.SSK.2.d-35	Utarbeidet av: C. H. Fjukstad	Fagansvarlig: O. G. Vinorum	Godkjent dato: 12.01.2024	Godkjent av: Avd.leder Grete K. Erdvik	Revisjon: 1.03
---------------------------------------	----------------------------------	--------------------------------	------------------------------	-------------------------------------------	-------------------

Somatikk Kristiansand/Anestesi, Intensiv, Operasjon/Intensiv - SSK/Pasienter og brukere/Post operative prosedyrer